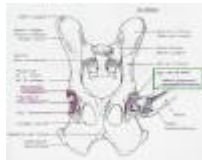
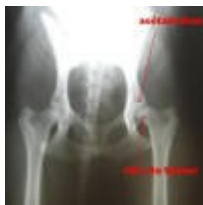
# LA DYSPLASIE DE LA HANCHE

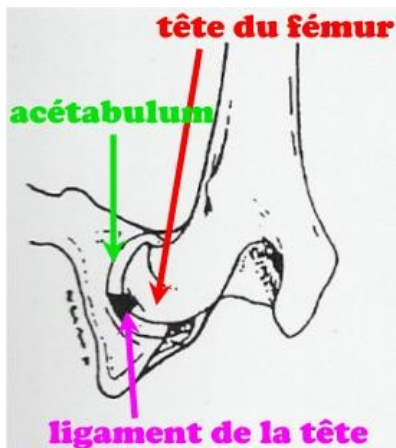
Juste une petite page pour expliquer ce qu'est vraiment la dysplasie. Beaucoup pensent que c'est simplement une lettre....

La dysplasie de la hanche est une malformation héréditaire qui affecte l'articulation de la hanche (tête du fémur et acétabulum du bassin).

L'articulation de la hanche se compose de le *tête du fémur* qui est ancrée dans l'*acétabulum* du bassin. Au centre de la tête fémorale il y a le *ligament de la tête du fémur* qui relie celle-ci à l'acétabulum et permet de les solidariser. Il est important de savoir que la hanche, même bien faite, n'est pas une articulation très stable, les *muscles fessiers* qui la recouvrent ont un rôle capital dans la stabilité de cette articulation.



Voici un schéma de la hanche d'un chien: (cliquez dessus pour le voir en grand)



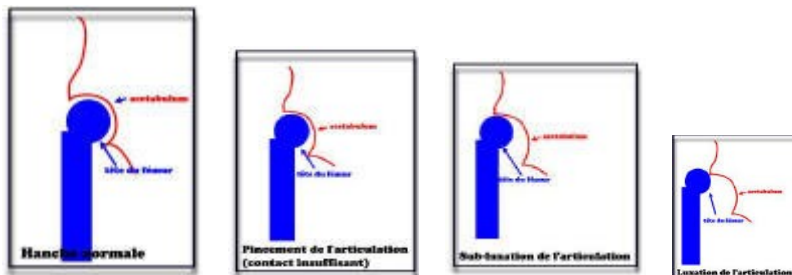
## Qu'appelle t'on dysplasie?

Cela regroupe 2 choses:

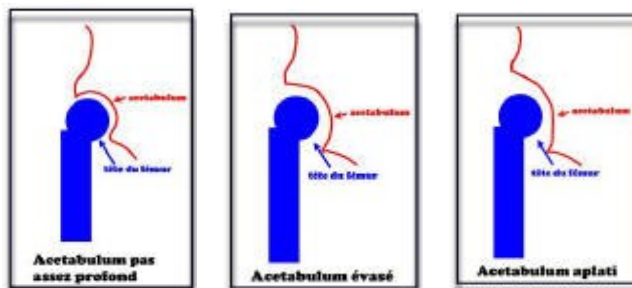
1. une **mauvaise congruence de la tête du fémur et de l'acétabulum**, c'est-à-dire qu'ils ne semblent pas fait l'un pour l'autre. Il en résulte un mauvais recouvrement de la tête du fémur, c'est-à-dire qu'elle n'est pas complètement logée dans l'acétabulum et donc elle peut facilement se **luxer** ou **sub-luxer** (la tête du fémur sort entièrement ou partiellement de l'acétabulum), cela dépendra de la laxité de l'articulation.

2. une **laxité importante de l'articulation** (ligament de la tête du fémur trop lâche). Celle-ci est à l'origine de la **sub-luxation** de la hanche ou simplement des frottements de la tête du fémur sur l'acétabulum, qui font mal.


Voici des schémas (cliquez dessus) :



Anomalies de l'acétabulum (bassin) :



Anomalies de la tête du fémur :

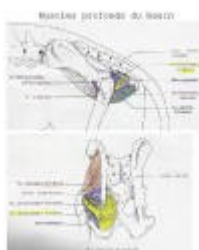

## Pourquoi est-ce douloureux?

- lors de mauvaise congruence des surfaces articulaires, il y a de nombreux **frottements** entre les 2 os. ceci fait mal et favorise l'arthrose qui elle aussi est douloureuse. Imaginez-vous que à chaque pas que vous faites, votre hanche se déhanche, que les os se cognent entre eux...
- la laxité de l'articulation qui fait que la **tête du fémur a tendance à sortir de l'acétabulum**. ceci est extrêmement douloureux, c'est une **luxation** ou **sub-luxation** selon le degré!!! Ceci est aussi à l'origine d'arthrose.
- **l'arthrose** dans les cas avancés (pas forcément des vieux chiens, certains chiots de 6 mois très gravement atteints ont déjà des hanches pourries!!!)

## Les muscles

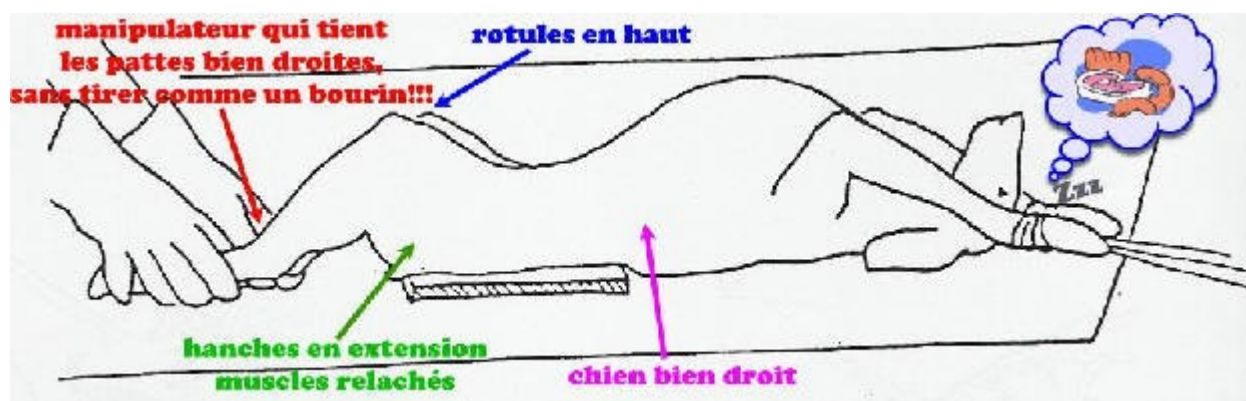
Les muscles jouent un rôle capital dans l'apparition de la douleur. Vu que l'articulation, même saine, est peu stable, ce sont les muscles qui la maintiennent en place. Donc un chien dysplasique qui est bien musclé a une articulation qui reste malgré tout bien maintenue, il y aura moins de frottements et de **sub-luxations** que si il n'avait pas beaucoup de muscles. De nombreux chiens dysplasiques n'ont pas mal (ou seulement très tard)!!!



## Le dépistage de la dysplasie : la radiographie et les manipulations

Le dépistage doit être systématique en élevage du fait de l'origine héréditaire.

La radio doit montrer les surfaces articulaires (acétabulum et fémur), et doit être faite de façon à ce qu'on ait le plus de chances possible de mettre en évidence une sub-luxation si le chien est dysplasique. On réalise donc le cliché avec les hanches en hyper-extension, le chien étant couché sur le dos et bien droit. La position d'hyper-extension est indispensable si on veut y voir quelque chose, c'est dans ces conditions qu'on verra les défauts. Il faut que les rotules soient bien parallèles, les pattes arrières bien tendues et touchant presque la table. Attention cette position n'étant pas physiologique, elle est mal tolérée par les chiens, même pour un chien sain! L'anesthésie est fortement recommandée si on veut réaliser correctement les radios : sans anesthésie, le chien a ses muscles contractés et empêche de mettre en évidence la sub-luxation en cas de dysplasie (puisque les muscles retiennent la hanche) et surtout sur un chien non anesthésié c'est presque impossible de mettre le chien bien droit avec les pattes bien parallèles, même si c'est le plus sage du monde!!



Les manipulations permettent de mettre en évidence la laxité de l'articulation. Il faut les réaliser une fois avec anesthésie et une fois sans. La fois sans anesthésie permet de voir ce qui se passe réellement sur votre chien lors de ses mouvements de tous les jours, l'autre permet de voir ce qui se passe une fois les muscles relâchés (on teste alors la laxité ligamentaire).

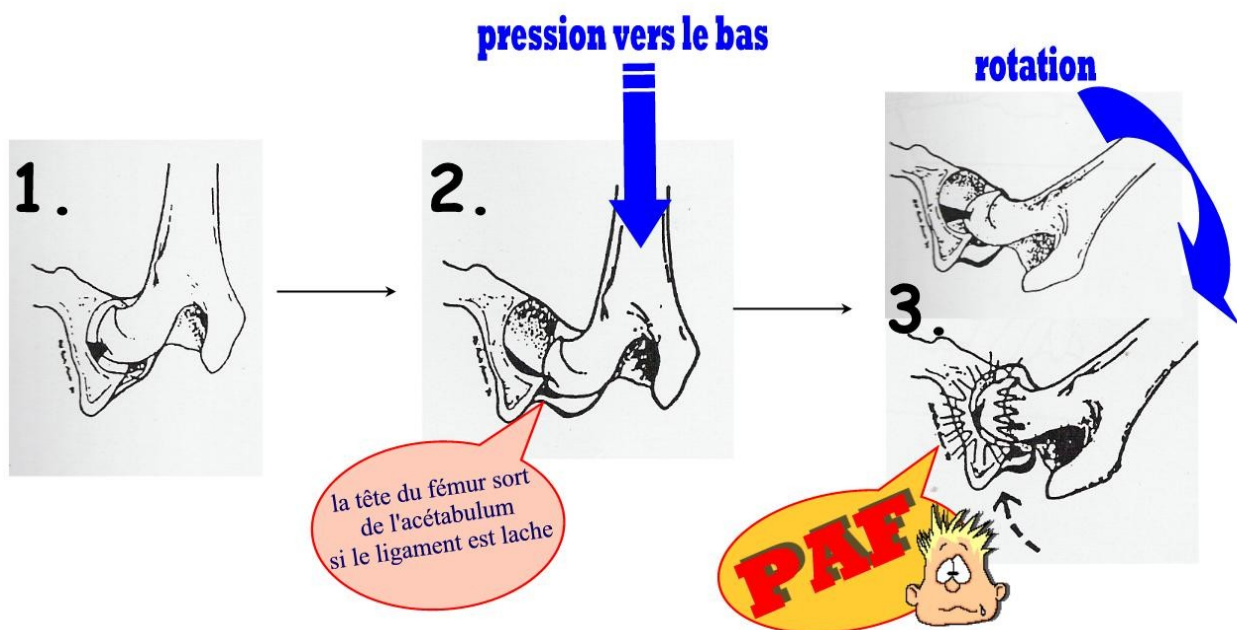
Pour cela on met le chien sur le dos, on plie la patte et on la pousse vers le bas puis, tout en poussant, on dévie la patte sur le côté (vers l'extérieur).

\*Si le chien est ok, rien ne se passe, on peut faire tourner la patte dans tous les sens.

\*Par contre si le chien est laxé (ligament laxé) , la tête du fémur est peu maintenue dans l'acétabulum et donc sort lorsque l'on pousse vers le bas et lorsqu'on tourne la patte ça se remet en place en faisant un "cloc".

Ceci s'appelle le *signe d'Ortolani*.

Si il est positif cela signifie que la hanche se luxé ou se sub-luxé, donc que le ligament de la tête du fémur est laxé. Lorsque les manipulations sont réalisées sans anesthésie, les muscles sont contractés et retiennent l'articulation et le signe d'ortolani ne risque pas d'être positif (à part si le chien est vraiment vraiment dysplasique et démusclé!)



-Si le signe d'Ortolani est positif sans anesthésie c'est de très très mauvais pronostic : cela signifie que certains mouvements font luxer la hanche de votre chien (ça fait très mal et ça favorise l'arthrose). Dans ce cas, le chien boîte ou refuse certains mouvements.

-Le plus souvent le signe d'Ortolani est négatif sans anesthésie vu que les muscles retiennent; par contre il est important de pas s'arrêter là et de vérifier l'état de l'articulation de la hanche seule, c'est-à-dire sans l'effet des muscles donc avec anesthésie.

-Si Ortolani est encore négatif : votre chien n'est pas laxé (voir les radios pour savoir si la congruence de l'articulation est bonne).

-Si Ortolani devient positif, cela veut dire que votre chien est laxé mais qu'il compense bien par ses muscles, (pour l'instant en tout cas!)

## L'interprétation des résultats

\*Le signe d'Ortolani nous a dit si le chien est laxé ou pas et si il compense par sa musculature ou non.

\*Les radios nous montrent plusieurs choses:

-si la tête fémorale est correctement rentrée dans l'acétabulum, si elle rentrée incomplètement, si elle est sub-luxée ou luxée

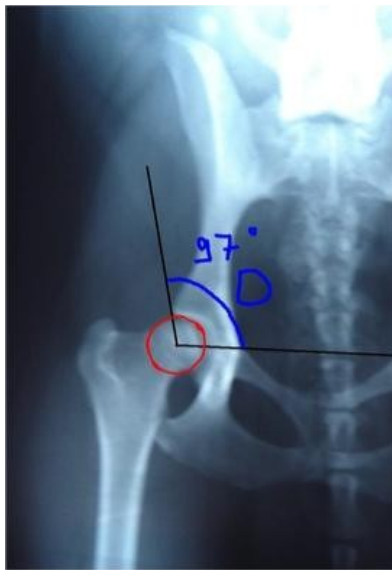- si les surfaces articulaires sont bien congruentes ou non (tête du fémur normale, trop petite, aplatie ou acétabulum peu creusé, évasé ou aplati...)

- si il y de l'arthrose (tête du fémur irrégulière ou rebords de l'acétabulum irréguliers)

L'interprétation des radios est délicate puisque les radios ne permettent pas toujours de montrer la dysplasie si elle existe (vu que des fois il n'y a que de la laxité.

Un chien est dysplasique si il est laxé (ortolani positif avec anesthésie) et/ou les surfaces articulaires ne sont pas congruentes et/ou si la tête fémorale est mal logée dans l'acétabulum.

Sur les radios, pour calculer le degré de recouvrement de la tête du fémur dans l'acétabulum (c'est-à-dire pour savoir si elle se loge correctement dedans ou pas), on calcule l'angle de Norbert-Olsson. On trouve le centre de la tête du fémur (à l'aide de cercles concentriques), on trace la droite qui passe par le centre et par le bord dorsal de l'acétabulum et la droite qui passe par les centres des 2 têtes des fémurs. Voici un schéma :

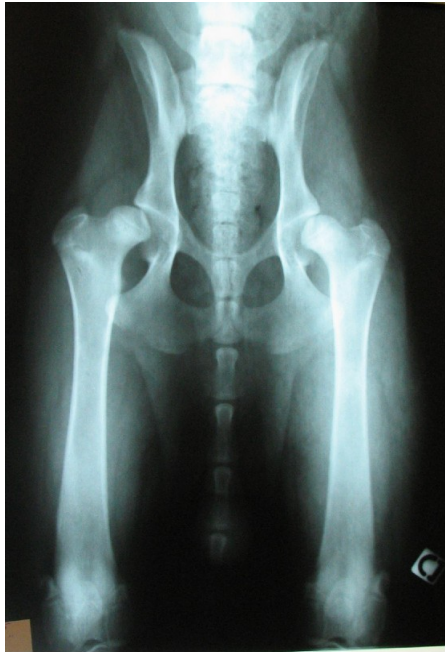

(sur ce chien (uba) on voit qu'un côté parce que l'autre a été opéré mais imaginez la droite du bas qui rejoint l'autre centre de la tête du fémur)

Grâce à cet angle, on définit différents degrés de "logement" de la tête du fémur dans l'acétabulum. Ils vont de A (tête du fémur parfaitement logée) à E (tête du fémur très peu logée voire luxée). Sur la photo, l'angle est de 97 degrés : Uba est E :-)

Retenez bien que les lettres A, B, C, D, E mesurent uniquement le degré de "logement" de la tête fémorale dans l'acétabulum et non pas si le chien est dysplasique!!!!!! Si vous avez bien suivi, vous savez que la dysplasie c'est un ensemble de plusieurs défauts (laxité, mauvaise congruence...).

Voici les radios d'un chien de 7 mois souffrant déjà le martyr : (les deux hanches sont sub-luxées)



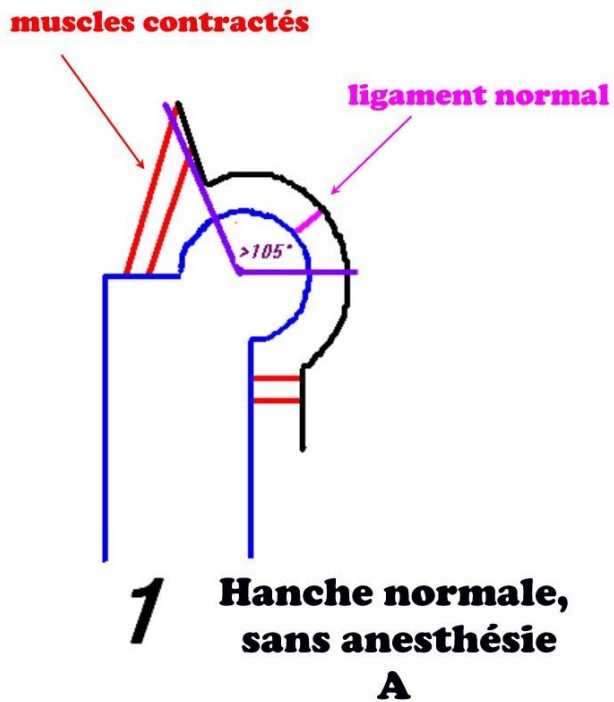
### Autre point important : le dépistage sous anesthésie!!

L'anesthésie permet d'abolir la douleur et le tonus musculaire. Elle permet donc de placer le chien correctement pour la radio, bien droit et permet de se donner toutes les chances de dépistage (si il est dysplasique ça fait mal et donc il contracte **les muscles** et donc la dysplasie est cachée!!!).

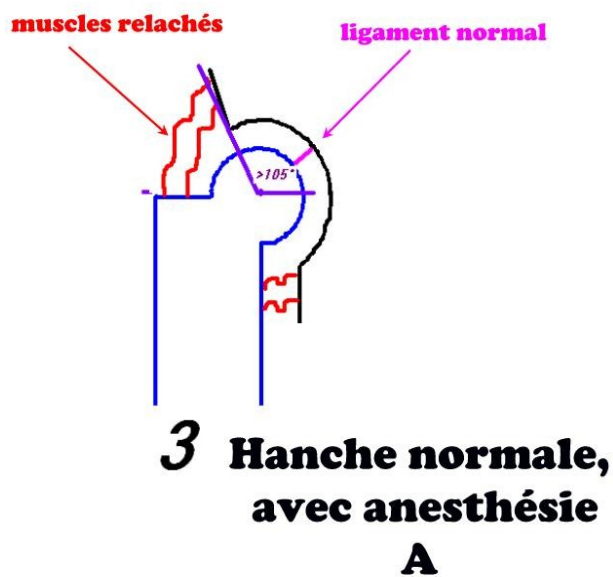
Si les **muscles**, qui jouent un rôle capital de maintien (si vous n'avez pas encore compris....), ne sont pas complètement relâchés , on ne verra pas la dysplasie, surtout lors de la manipulation.



Voici une hanche normale, dépistée sans anesthésie: on voit les muscles qui sont contractés. L'angle est supérieur à 105, le chien est A :

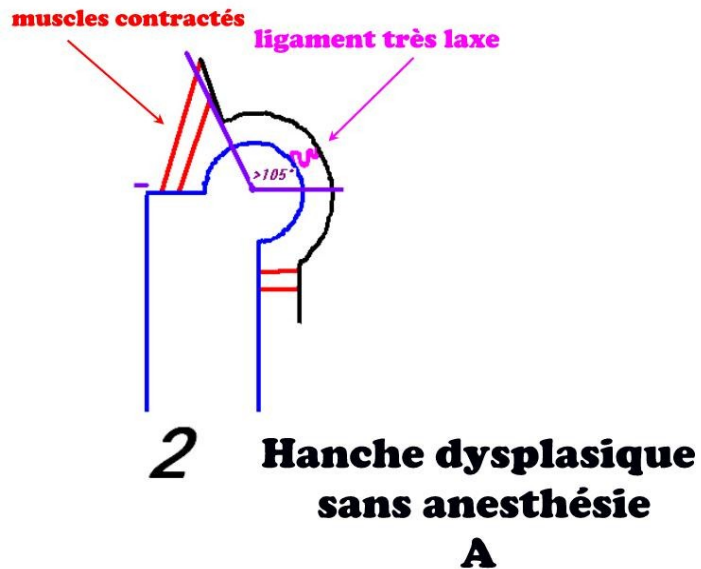


Et voici, la même hanche, radiographiée avec anesthésie ce coup-ci : vu que le ligament de la tête du fémur n'est pas lâche, la hanche reste A. Un chien qui n'est pas dysplasique n'est donc pas pénalisé par l'anesthésie!!!

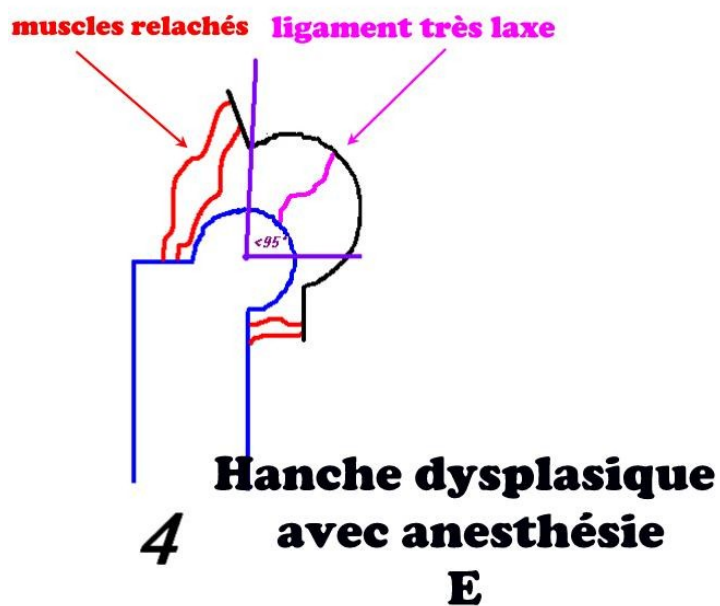


En revanche, voici maintenant une hanche dysplasique, le ligament de la tête du fémur est très lâche.

Sans anesthésie, les muscles contractés maintiennent la hanche qui est A (dans ce cas là) :



Voici la même hanche, avec anesthésie : les muscles sont relâchés, l'articulation n'est donc plus maintenue vue qu'on ne peut pas compter sur le ligament! L'angle est maintenant inférieur à 95, le chien est.... E!!!



Bon, bien sûr passer de A à E est un peu extrême. Mais ça existe! 9a reste extrêmement rare.

Sachez également qu'il existe un produit anesthésique qui a une antidote : le chien se réveille en 2 minutes!!!!!!! Donc pas d'excuses pour ne pas faire une petite anesthésie le temps de la radio et des manipulations!

Que faire pour les chiens dysplasiques? (chiens C, D, E, chiens laxes avec signe d'ortolani positif, mauvaise congruence des articulations, arthrose)

- tout d'abord, il faut castrer ces chiens ou au moins ne pas les laisser reproduire, la dysplasie étant héréditaire

-si ils n'ont pas mal (parce que bien musclés) : veillez à ce qu'ils ne perdent pas leurs muscles (marche, natation...) et évitez tout surpoids! Attention même s'il n'a pas mal, il faut surveiller de très près toutes les articulations, les autres peuvent être trop stimulées, plus particulièrement les genoux.

-s'ils ont mal, voyez avec votre vétérinaire, plusieurs opérations et/ou traitements sont possibles et adaptables à chaque chien (enlever la tête du fémur, couper le bassin en trois endroits et le tourner pour remettre l'acétabulum autour de la tête du fémur, prothèse de hanche...)

## L'origine de la dysplasie

\*Une chose est sûre, c'est que c'est héréditaire. Mais de nombreux gènes interviennent en modifiant le degré de dysplasie (on les appelle "gènes modificateurs"). Ainsi on peut jamais prévoir si un chien sera dysplasique ou pas en regardant les résultats de ses ancêtres!!

\*D'autres choses interviennent (mais on n'en est pas bien sûrs encore) comme la vitesse de croissance, l'alimentation, l'activité... Celles-ci interviennent en augmentant les risques

d'apparition de la dysplasie. Par contre, un chien qui a aucuns allèles de dysplasie, même s'il grandit dans les plus mauvaises conditions ne sera pas dysplasique!

Donc évitez de faire reproduire des chiens laxes, ou C, D, E!!!!!! Même s'ils n'ont pas mal!! Parce que c'est en autorisant à la reproduction des chiens légèrement dysplasiques (C, chiens laxes sans signes radiographiques) que l'on maintient la dysplasie dans une race et qu'ensuite apparaissent des cas de plus en plus fréquents et de plus en plus graves par accumulation d'allèles délétères...  
Et je ne parle même pas d'interpréter des radios faites sans anesthésie...